

Fuß- + vordere Unterschenkelmuskulatur

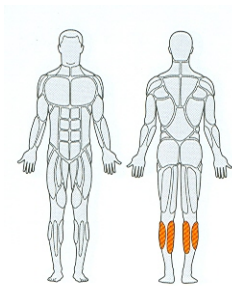
Fußspitzenheber, vorderer Schienbeinmuskel (m. tibialis)

1.)



Hintere Unterschenkelmuskulatur

Fersenheber (m. triceps surae)



1.)



2.)

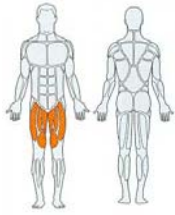


3.)



Vordere Oberschenkelmuskulatur

Kniestrecker, Schenkelstreckerr (m. quadriceps) + Hüftbeuger



1.)



2.)

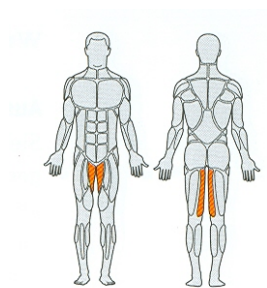


3.)



Muskeln der Oberschenkelinnenseite

Schenkelanzieher (Adduktoren)



1.)



2.)



3.)

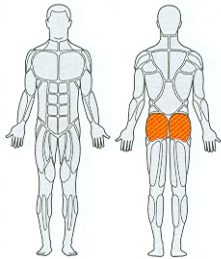


4.)



Gesäßmuskulatur

Großer Gesäßmuskel (m. gluteus maximus)



1.)



2.)

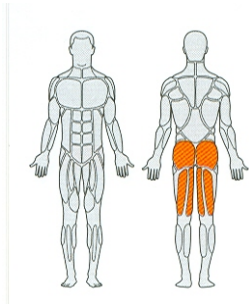


3.)



Hintere Oberschenkelmuskulatur

Kniebeuger



1.)



2.)



3.)



4.)



5.)

